



*Cuidados às pessoas acometidas  
pela Neuroartropatia  
de Charcot*

---

**ORIENTAÇÕES PARA  
PROFISSIONAIS DE SAÚDE**

---



Esta obra é licenciada sob atribuição CC BY-NC-ND, sendo permitido download e o compartilhamento desde que mencionada à fonte, mas sem alterá-la de nenhuma forma ou utilizá-la para fins comerciais.



**Catálogo na Publicação (CIP)  
Biblioteca “Wanda de Aguiar Horta”  
Escola de Enfermagem, Universidade de São Paulo**

Bandeira, Mariana Alves

Cuidado às pessoas acometidas pela neuroartropatia de Charcot: orientações para os profissionais de saúde / Mariana Alves Bandeira...[et al]; revisado de Monica Antar Gamba, Roseanne Montargil Rocha, David G Armstrong; projeto gráfico e ilustrações de Talita dos Santos Rosa. -- . São Paulo: GPET/SOBEST, 2020.

21 p.

[https://doi.org/10.30886/ManualcuidadosNC\\_enf](https://doi.org/10.30886/ManualcuidadosNC_enf)

1. Neuroartropatia de Charcot. 2. Diabetes Mellitus. 3. Prevenção de doenças. 4. Pé diabético. 5. Profissionais de saúde. 6. Enfermagem. I. Rosa, Talita dos Santos, ilus. II. Nogueira, Paula Cristina, colab. III. Santos, Vera Lúcia Conceição Gouveia, colab. IV. Gamba, Monica Antar, rev. V. Rocha, Roseanne Montargil, rev. VI. Armstrong. David G. colab. VII. Título.

Ficha catalográfica elaborada por Juliana A. Takahashi (CRB8/4714)



**GPET- Grupo de Pesquisa em Estomaterapia: estomas, feridas agudas e crônicas e incontinências urinária e anal**

Avenida Dr. Enéas Carvalho de Aguiar, 419 - 02, Cerqueira César

Cep: 05403-000 - São Paulo, SP. Brasil

Telefone: (11) 3061-8878



**Associação Brasileira de Estomaterapia - SOBEST**

Rua Antonio de Godoi 35, sala 102, República.

Cep: 01034000 Sao Paulo, SP. Brasil.

Telefone: (11) 30810659

**SÃO PAULO  
NOVEMBRO DE 2020**



## AUTORAS

MARIANA ALVES BANDEIRA  
TALITA DOS SANTOS ROSA  
PAULA CRISTINA NOGUEIRA  
VERA LÚCIA CONCEIÇÃO DE GOUVEIA SANTOS

## PROJETO GRÁFICO E ILUSTRAÇÕES

TALITA DOS SANTOS ROSA  
Designed Vetores by Freepik® e Biorender®

## REVISORES

MONICA ANTAR GAMBA  
ROSEANNE MONTARGIL ROCHA  
DAVID G. ARMSTRONG

## REALIZAÇÃO



Grupo de Pesquisa em Estomaterapia: estomas, feridas agudas e crônicas e incontinências urinária e anal - GPET




Associação Brasileira de Estomaterapia - SOBEST

## APOIO



Escola de Enfermagem da Universidade de São Paulo - EEUSP



Programa de Pós-graduação em  
Enfermagem na Saúde do Adulto

# Apresentação



Nesta era da tecnologia e com as facilidades da comunicação digital, que proporciona comodidade principalmente para as pessoas que vivem nas grandes metrópoles, vivemos uma epidemia silenciosa chamada Diabetes Mellitus (DM) (1). O alarmante crescimento dessa doença está relacionado à obesidade, ao estilo de vida, ao aumento da taxa de urbanização, a maior sobrevivência das pessoas com a doença e ao envelhecimento populacional (2-4).

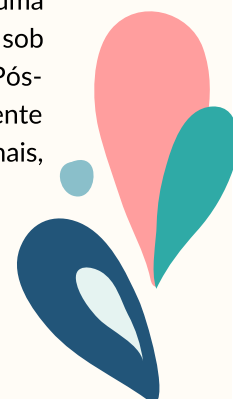As doenças secundárias ao DM são consequentes do mau controle metabólico e desenvolvem-se gradualmente (5, 6). As complicações microvasculares e macrovasculares podem afetar diferentes sistemas corporais, resultando em danos graves e irreversíveis (3, 5, 7). Dentre essas complicações, considerada como uma das mais graves, destacam-se as alterações nos pés, (8), que afetam entre 40 a 60 milhões de pessoas em todo o mundo (4).

A síndrome do pé diabético tem a hiperglicemia crônica, a neuropatia periférica diabética (NPD), as deformidades, a doença arterial periférica (DAP) e as alterações podais como causas centrais de seu desenvolvimento (8, 9). A combinação dessas alterações e a progressiva evolução resultam em complicações como ulcerações, infecções e as temidas amputações (9) (10). Considerando-se o mau prognóstico desses pacientes, a taxa de mortalidade é de até 45%, no caso das úlceras neuropáticas e de 55% nas úlceras com comprometimento isquêmico, em cinco anos. Essa taxa de mortalidade é preocupante, uma vez que atinge níveis superiores de alguns tipos comuns de câncer, devendo ser encarada como um grave sinal de alerta (11).

Por ser responsável por uma considerável prevalência de amputações, outra importante complicação a ser reconhecida é a Neuroartropatia de Charcot (NC) (12-15), doença pouco discutida e, muitas vezes, sequer reconhecida pelos profissionais de saúde. Secundária à neuropatia periférica grave, é uma condição devastadora e incapacitante (9, 16-20). A realização do diagnóstico precoce da NC é negligenciada em grande parte dos casos e a apresentação dos sinais de alerta na fase inflamatória passam despercebidos (21, 22).

Frequentemente, o enfermeiro depara-se com essa condição e, como especialista, possui um importante papel na tomada de decisões e de condutas. Para tanto, o reconhecimento e a atuação imediata são as principais chaves para o sucesso no tratamento e somente a ação imediata pode prevenir os danos mais graves, como as amputações (7, 9, 14, 17, 23-27).

Atendendo à necessidade de atualização científica dos enfermeiros sobre a Neuroartropatia de Charcot, o Grupo de Pesquisa em Estomaterapia: estomias, feridas agudas e crônicas e incontinências urinária e anal, da Escola de Enfermagem da Universidade de São Paulo (GPET-EEUSP), em parceria com a Associação Brasileira de Estomaterapia (SOBEST), desenvolveram o presente manual visando a orientar os profissionais que atuam junto a essa população com DM. O presente manual foi elaborado a partir da dissertação de Mestrado intitulada: Incidência e fatores de risco para amputação por neuroartropatia de Chacort em pacientes diabéticos: uma coorte retrospectiva, defendida em 2020 pela Mestre em Ciências, Mariana Alves Bandeira, sob orientação da Profa. Dra. Vera Lucia de Conceição de Gouveia Santos pelo Programa de Pós-graduação em Enfermagem na saúde do adulto da Escola de Enfermagem da USP. Juntamente com o levantamento bibliográfico de publicações recentes, diretrizes nacionais e internacionais, além da colaboração de especialistas na temática.



# Sumário



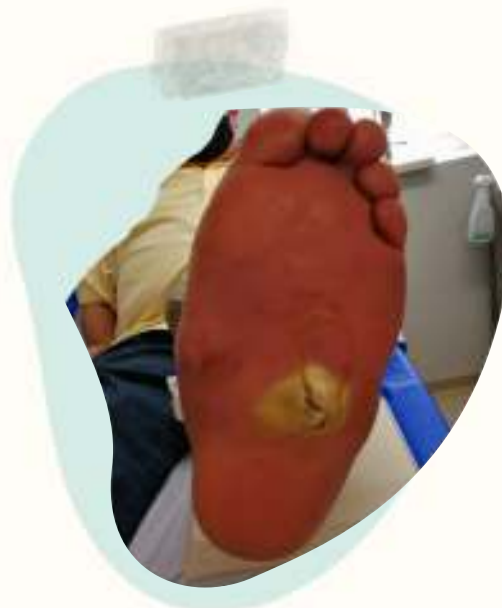<b>Conceito e Dados Epidemiológicos</b>	<b>6</b>
<b>Fisiopatologia do Processo de Desenvolvimento e Gravidade da Doença</b>	<b>7</b>
<b>Avaliação da Neuroartropatia de Charcot pelo Enfermeiro</b>	<b>9</b>
<b>Sistema de Classificação</b>	<b>12</b>
<b>Tratamento Conservador: o mais rápido possível</b>	<b>13</b>
<b>Conclusão</b>	<b>18</b>
<b>Referências</b>	<b>19</b>



# Introdução

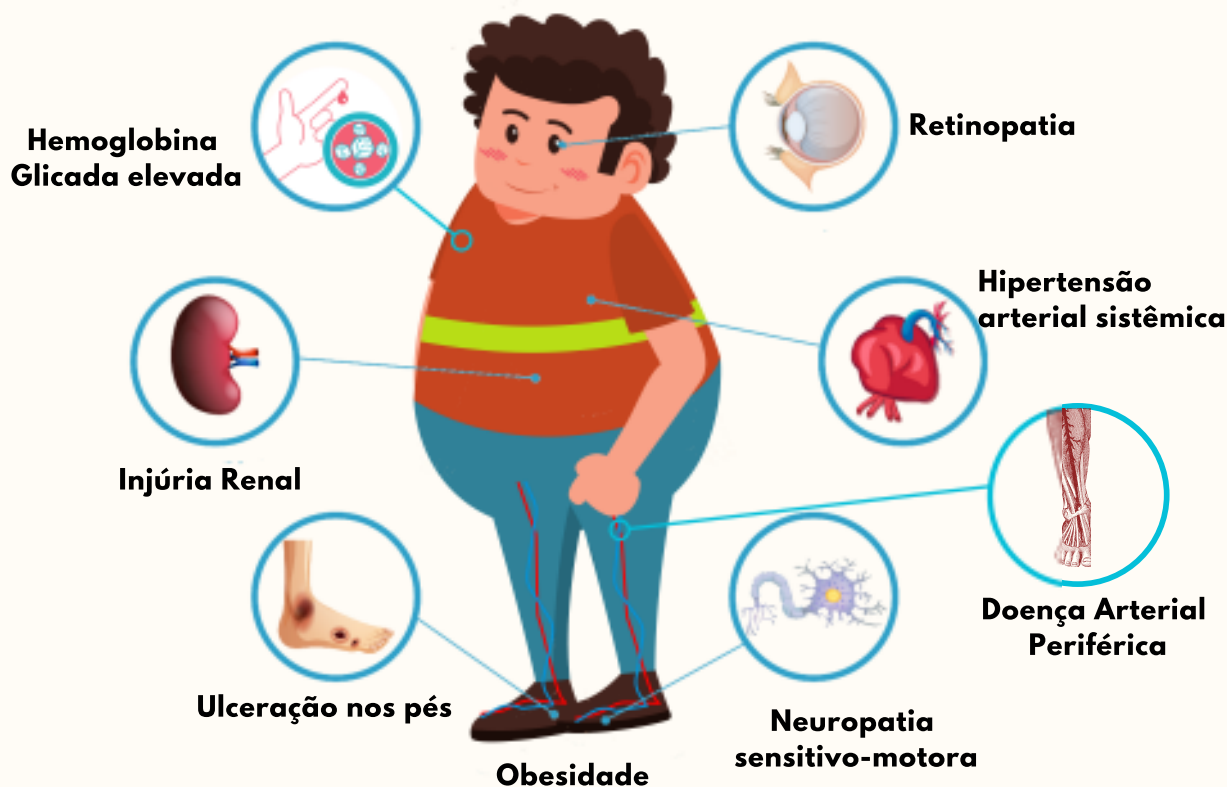
## Conceito e Dados Epidemiológicos

A Neuroartropatia de Charcot (NC) é uma condição clínica neurotraumática, inflamatória e não infecciosa dos pés e tornozelos, que consiste em destruição progressiva e degenerativa dos ossos e articulações dos pés. Foi inicialmente descrita por J.M Charcot, em 1868, associada à sífilis e, somente em 1936, W.R Jordan a descreveu em paciente com Diabetes Mellitus (DM) (28, 29).



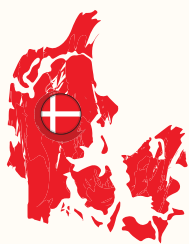Úlcera devido alteração no pé decorrente à NC, secundária ao DM. Imagens publicadas com autorização.

## Fatores predisponente ao desenvolvimento da NC:



Referências: (13, 15, 21, 30-36)

Em estudos epidemiológicos mais recentes, a prevalência de NC varia de 0,01 (37) a 9,8% (38). Estudos de incidência são mais escassos e antigos, além de demonstrarem resultados distintos:



**Incidência na Dinamarca:**  
0,3% em 10 anos (39)



**Incidência na China:**  
2,9% em 12 anos (40)



**Incidência nos Estados Unidos:**  
8,5/ 1000 pessoas por ano  
(maior taxa observada) (41)

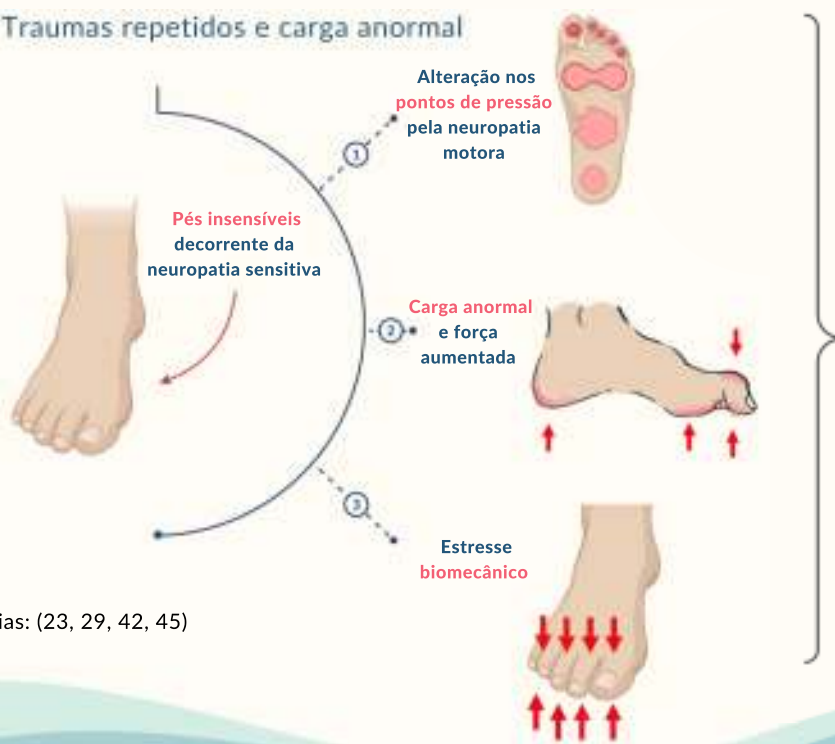Essa diversidade de resultados acontece pela falta de clareza nos critérios de diagnóstico clínico e radiológico (42), bem como diferentes metodologias empregadas.

## Fisiopatologia do Processo de Desenvolvimento e Gravidade da Doença


A NC pode apresentar-se em duas fases, aguda (ativa) e crônica (inativa) (30, 43). Mesmo após décadas de sua relação com o DM, sua fisiopatologia ainda não é bem definida (44). Entretanto, há duas teorias mais aceitas, a neurotraumática e a neurovascular. A combinação de ambas é considerada como o ciclo vicioso da NC (29), como explicado, a seguir:

### Teoria Neurotraumática:

Traumas repetidos e carga anormal

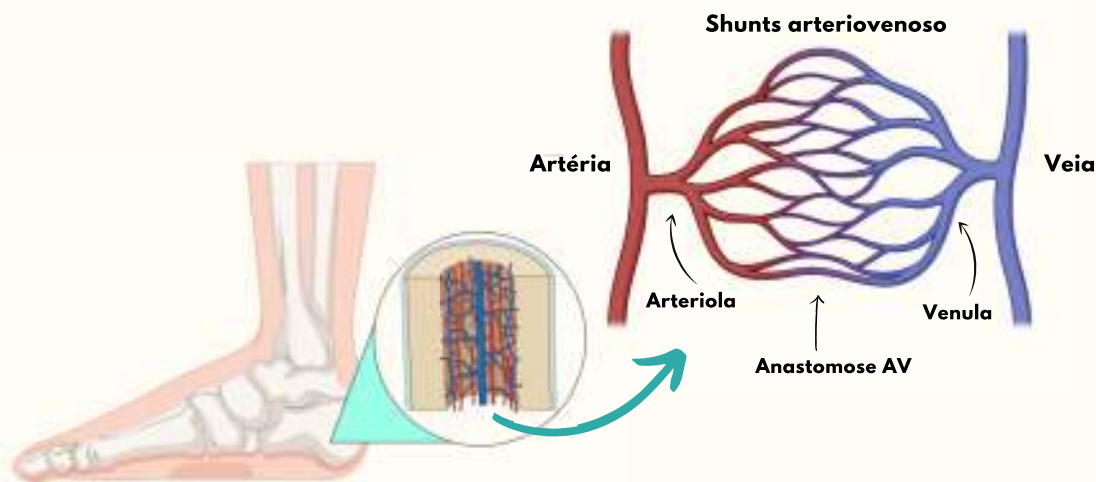


Referências: (23, 29, 42, 45)



## Teoria Neurovascular:

A teoria neurovascular sugere que a neuropatia autonômica é responsável por um estado hipervascular causado pelos *shunts* arteriovenosos que são responsáveis pelo aumento do fluxo sanguíneo no osso, em até 60%, levando à osteopenia, reabsorção óssea e consequente enfraquecimento ósseo, que podem resultar em microfraturas espontâneas (29, 34, 42).

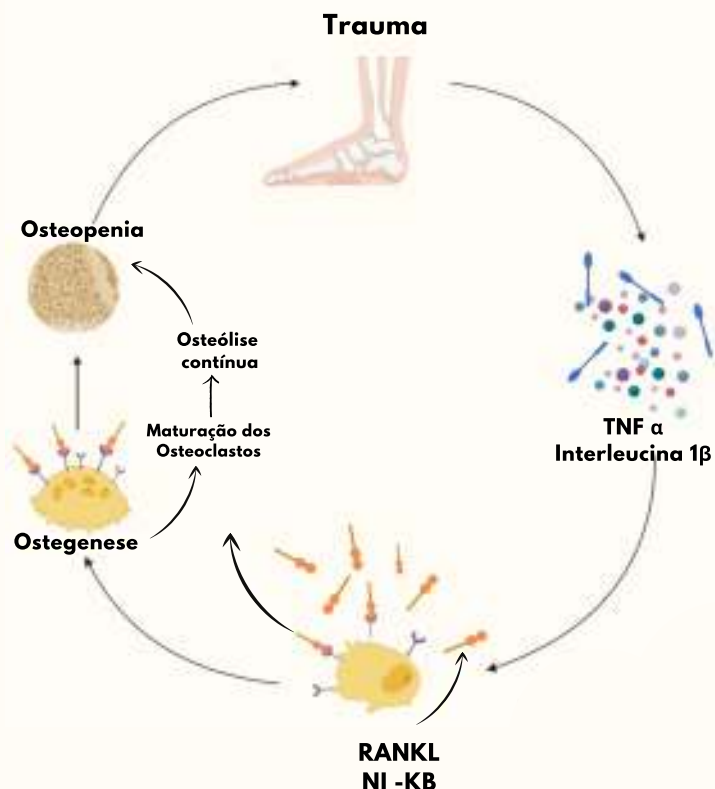


A resposta inflamatória exacerbada na fase aguda da doença vincula-se à associação entre as duas teorias citadas (42).

O **processo agudo** inicia-se e é caracterizado por liberação de citocinas pró-inflamatórias, tais como fator de necrose tumoral  $\alpha$  e interleucina  $1\beta$ , levando ao aumento da expressão do receptor ativador polipeptídico do fator nuclear  $\kappa B$  e seu ligante RANKL a células locais. O RANKL desencadeia a produção do fator nuclear  $\kappa B$  e a maturação dos osteoclastos. Frequentes fraturas e o recorrente processo inflamatório levam à reabsorção óssea contínua (osteólise), um ciclo vicioso (9, 16, 45).

Durante a **fase aguda**, observam-se os sinais clínicos de inflamação e caso não haja intervenção terapêutica, o ciclo vicioso instala-se e a deformidade nos pés torna-se mais grave (42), levando a quebra total e destruição dos ossos e articulações dos pés (7). Outros fatores também são discutidos atualmente, como, a hiperglicemia crônica, que causa enfraquecimento nos ligamentos e tendões, e a baixa densidade óssea, principalmente no DM tipo 1 (46).

## Resposta inflamatória exacerbada:





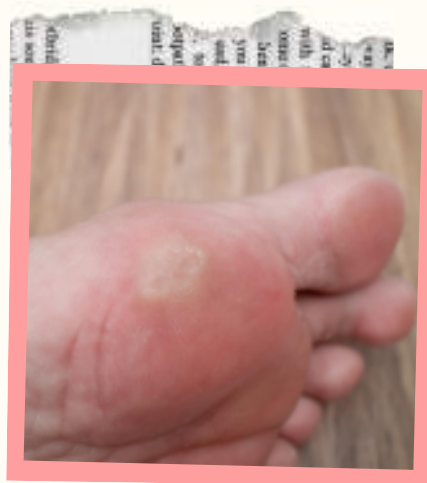# Avaliação da Neuroartropatia de Charcot pelo Enfermeiro

Ao avaliar os pés do paciente com DM, o enfermeiro deve atentar-se aos sinais de alerta (47-49):

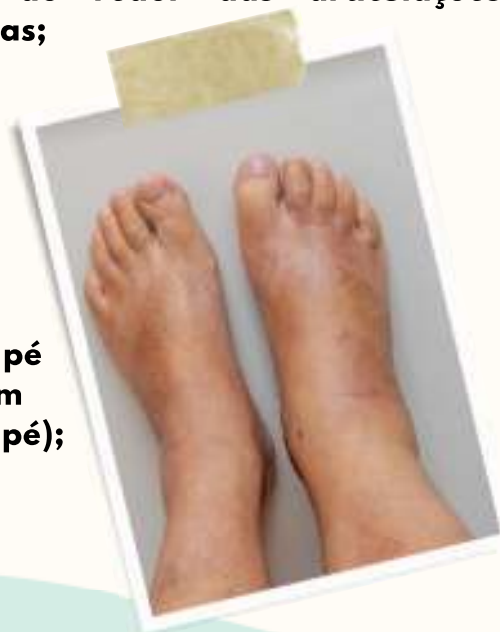- **Presença de hiperkeratose;**
- **Deformidades;**
- **Calçados em uso;**
- **Presença de claudicação intermitente;**
- **Infecções prévias e sintomas neuropático;**
- **Avaliação completa das úlceras, quando presentes.**



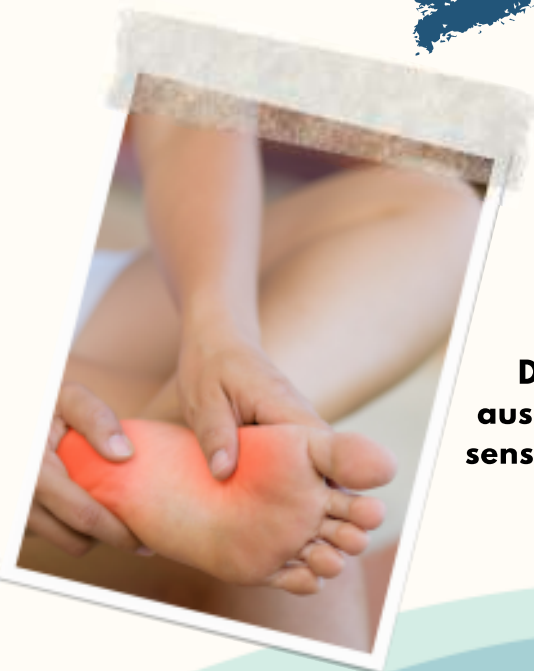**Edema em MMII, que se estende até o pé e ao redor das articulações afetadas;**




**Eritema**



**Aumento da temperatura do pé ( 2°C a mais em relação ao outro pé);**



**Dor ou ausência de sensibilidade**





# Atenção:



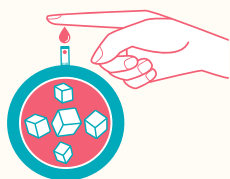
**Ao encontrar qualquer paciente com DM sem neuropatia que apresente edema no pé e aumento da temperatura, deve-se suspeitar de NC até que se prove o contrário (50).**

**Pessoas com edema no pé, associado ou não à dor, com 40 anos ou mais, obesidade e neuropatia devem ser diagnosticadas inicialmente com NC, até a confirmação definitiva (47).**

A **diferença de temperatura entre os pés é um achado simples**, sendo considerado um parâmetro de avaliação utilizado mundialmente, barato, fácil e bom marcador clínico da manifestação do processo inflamatório na fase aguda (51).

O **diagnóstico precoce da NC** pode ser difícil e a apresentação dos sinais de edema e eritema podem ser negligenciados na fase inicial (5, 21), já que se confundem com outras condições, como infecções de pele (celulite e erisipela), trombose venosa profunda, fratura, fascite plantar e osteomielite (22, 47).


O **enfermeiro apresenta um importante papel na avaliação do paciente**, sendo o exame clínico dos pés em conjunto com o levantamento dos dados gerais de saúde, primordiais para o sucesso do tratamento (52):



**Controle glicêmico  
Tempo de diabetes**



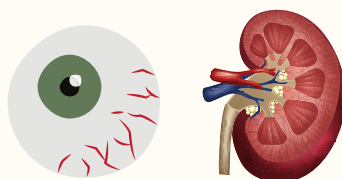
**Histórico cirúrgico**



**Alterações cardíacas**



**Estado nutricional**



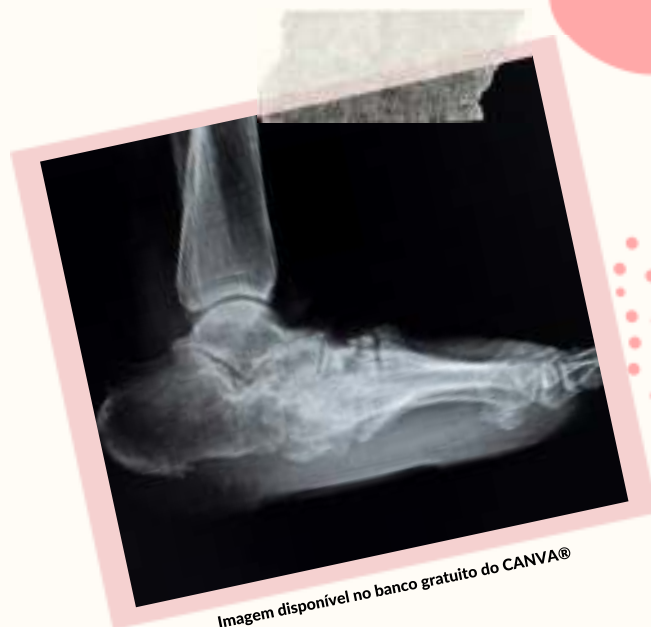**Alterações oftalmológicas  
e renais**



**Medicamentos em uso**


Os exames de imagem são considerados como suporte ao diagnóstico clínico (49):

- A **radiografia** do pé pode ser normal, sofrendo alterações após três ou quatro semanas;
- A **ressonância magnética** é positiva já na fase inflamatória;
- A **tomografia computadorizada** pode ser realizada quando há contra indicação de ressonância.



Referências: (24, 25, 27, 49).

## ⚠️ Atenção:

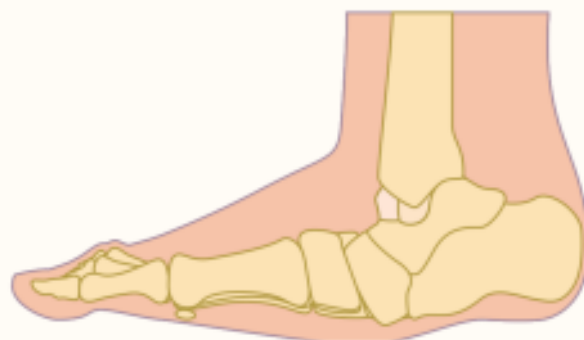

**Não ignorar o método diagnóstico mais importante: o exame físico (53).**



O conhecimento da fisiopatologia e o exame físico são fundamentais, já que a falha no diagnóstico e a não instituição do tratamento na fase aguda conduzem a deformidades graves, com fraturas e degeneração dos ossos e articulações dos pés, além de morbidade significativa (24, 54).

Na **fase crônica**, a característica mais comum da deformidade do pé é a degeneração do médio pé (articulação tarsometatarsica). Embora seja a deformidade clássica pelo formato “rocker bottom”, essa condição pode atingir outras articulações do ante pé e tornozelo, talonavicular, calcaneocubóide, metatarsofalângicas e interfalângicas, talocrual e calcâneo (49, 55).



Adaptado: Boulton AJM et al. Comprehensive foot examination and risk assessment. Diabetes Care, v. 31, n. 8, 1679-85, 2008



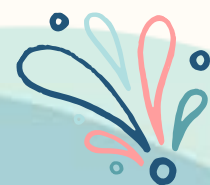# Sistema de Classificação:

Após a confirmação do diagnóstico da NC, utilizar um sistema de classificação é útil para determinar sua fase, gravidade, localização e complexidade (34). A Classificação de Eichenholtz, que utiliza três estágios clínicos e radiológicos de progressão, é a mais utilizada (29, 48, 49, 53, 54). Uma vez realizada a avaliação completa dos pés e a classificação da NC, é importante identificar as deformidades e o consequente aumento nos pontos de pressão e definir o tratamento (20).

## Classificação de Eichenholtz

ESTÁGIO	ACHADOS RADIOLÓGICOS	ACHADOS CLÍNICOS	TRATAMENTO
<b>0 INFLAMATÓRIA</b>	RADIOGRAFIA NORMAL	EDEMA, TEMPERATURA E ERITEMA	MONITORIZAÇÃO, DESCARGA DE PESO E EDUCAÇÃO DO PACIENTE
<b>I DESENVOLVIMENTO</b>	OSTEOPENIA, FRAGMENTAÇÃO, SUBLUXAÇÃO ARTICULAR, OU DESLOCAMENTO.	FROUXIDÃO LIGAMENTAR	CESSO DE CONTATO TOTAL OU BOTA ATÉ A RESOLUÇÃO RADIOGRÁFICA DA FRAGMENTAÇÃO E TEMPERATURA NORMAL (2 - 4 MESES)
<b>II COALESCÊNCIA</b>	ABSORÇÃO DE DEBRIS, FUSÃO DE FRAGMENTOS LARGOS	DIMINUIÇÃO DOS SINAIS DE EDEMA, TEMPERATURA E ERITEMA	OFFLOADING
<b>III RECONSTRUÇÃO</b>	CONSOLIDAÇÃO DA DEFORMIDADE, ARTROSE ARTICULAR, ARREDONDAMENTO DOS FRAGMENTOS ÓSSEOS	AUSÊNCIA DOS SINAIS INFLAMATÓRIOS, DEFORMIDADE INSTALADA	SAPATOS PERSONALIZADOS COM HASTE RÍGIDA E SOLA INFERIOR EM BALANÇO, PÉ NÃO ULCERADO OU ULCERAÇÃO: DESBRIDAMENTO, CIRURGIA

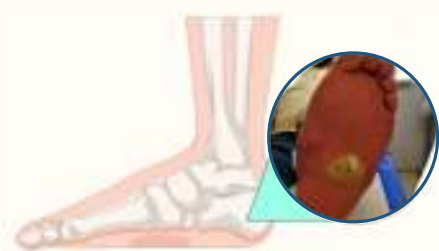Adaptado de: ROSENBAUM, A. J.; DIPRETA, J. A. Classifications in Brief: Eichenholtz Classification of Charcot Arthropathy. Clinical Orthopaedics and Related Research, v. 473, n. 3, p. 1168-1171, 2015.



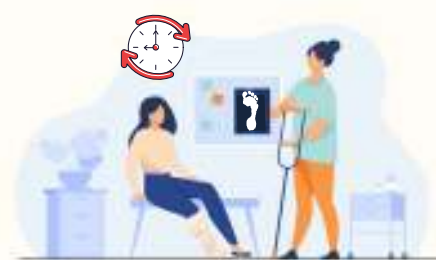# Tratamento conservador: o mais rápido possível!

O tratamento da NC é dividido conforme suas fases: fase aguda e fase crônica, (29, 43).

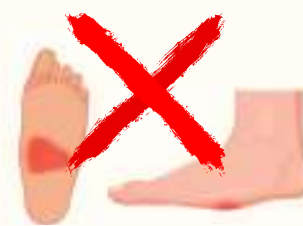## Cuidados na Fase Aguda:



**1- Prevenir a progressão da deformidade do pé.**



**2- Promover a resolução da fase inflamatória e reduzir o tempo de tratamento;**



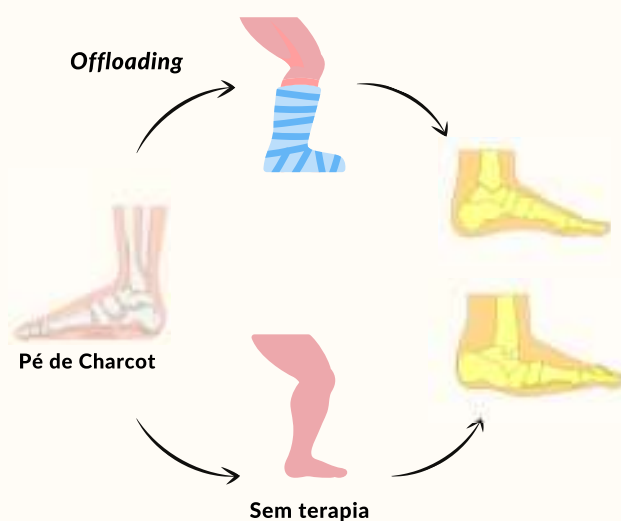
**3- Prevenir a recorrência e futuros episódios.**

Nessa fase, a base do tratamento consiste na imobilização para descarga de peso (*offloading*) com o objetivo de reduzir a área de pressão no pé traumatizado; o *offloading* deve ser realizado o mais precoce e frequentemente possível (47, 55, 57). A imobilização irá proteger o pé de forças físicas que podem causar destruições ósseas e articulares permanentes (29, 56, 57).


## Gesso de Contato Total (GCT):

O método de imobilização através do gesso de contato total (GCT) é aquele com maiores evidências, considerado o padrão ouro de tratamento (25, 55), pois aumenta a superfície da área de contato sobre o pé, distribuindo uniformemente a pressão (47, 55, 56). O gesso não é indicado somente ao paciente com alterações radiológicas, mas para os estágios iniciais que mostram a radiografia normal; o emprego do tratamento pode interromper o desenvolvimento da doença e as deformidades nos pés (25).

### Terapia com gesso de contato total:



Adaptado de: ROSSKOPF, A. B. et al. The Charcot foot: a pictorial review. Insights into Imaging, v. 10, n. 1, p. 1-13, 2019.



O paciente em uso do GCT deve ser orientado a avaliar o gesso diariamente e comunicar imediatamente qualquer problema estrutural como rachaduras, além de controlar a glicemia e a temperatura corporal (58), o pé deve ser avaliado cuidadosamente durante todo o tratamento (56).

### Por quanto tempo utilizar o GCT?

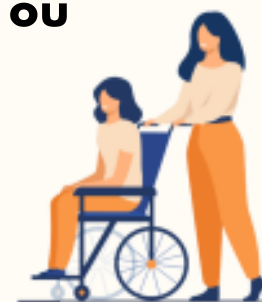Inicialmente o GCT deve ser trocado a cada 4 ou 5 dias, depois semanalmente (59). Importante salientar que o paciente deve utilizar muletas ou cadeira de rodas durante o tratamento, para evitar descarga de peso no lado afetado (16, 47, 56, 57).

O tempo total do tratamento será determinado pela resolução clínica da NC, até que os sinais de edema e a temperatura do pé se igualem ao pé contralateral e a radiografia mostre evidências de consolidação óssea. Esse período pode variar entre **12 e 18 semanas, em média** (46, 59).



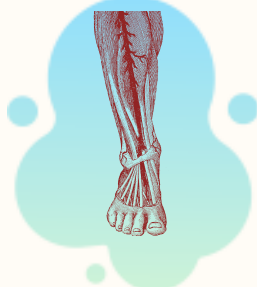
**Muletas**

**OU**



**Cadeira de rodas**

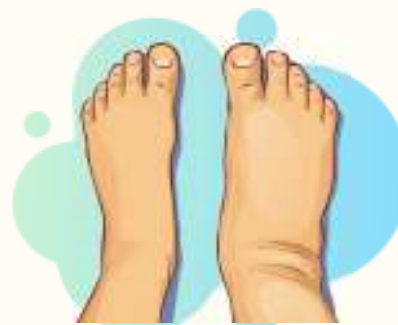### Contra indicações do GCT:



**Doença arterial periférica grave**



**Úlcera infectada**



**Edema excessivo**

Referências: (60, 61)

### Dificuldades no uso do GCT:

Alguns pacientes apresentam dificuldades durante o tratamento com o GCT relacionadas às comorbidades, como obesidade e hipotensão postural; à acuidade visual diminuída pela retinopatia; às alterações na propriocepção, que dificultam o uso de muletas, e à dificuldade do uso de cadeira de rodas pela arquitetura da residência não adaptada (56, 61, 62). Existem também as limitações por parte dos **profissionais** que **devem ser capacitados para a aplicação do GTC** e do tempo de colocação de, pelo menos, **30 minutos** (56).



## Bota Imobilizadora Removível:

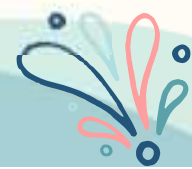
A bota imobilizadora removível é uma alternativa de tratamento para profissionais que não possuem conhecimento na manipulação do GTC, pacientes com edema importante ou infecção, além de menor custo (7). O tempo de tratamento pode ser maior e o paciente deve ser orientado quanto ao uso, uma vez que ele pode ser retirado e o paciente mobilizar-se sem ele (56, 63).

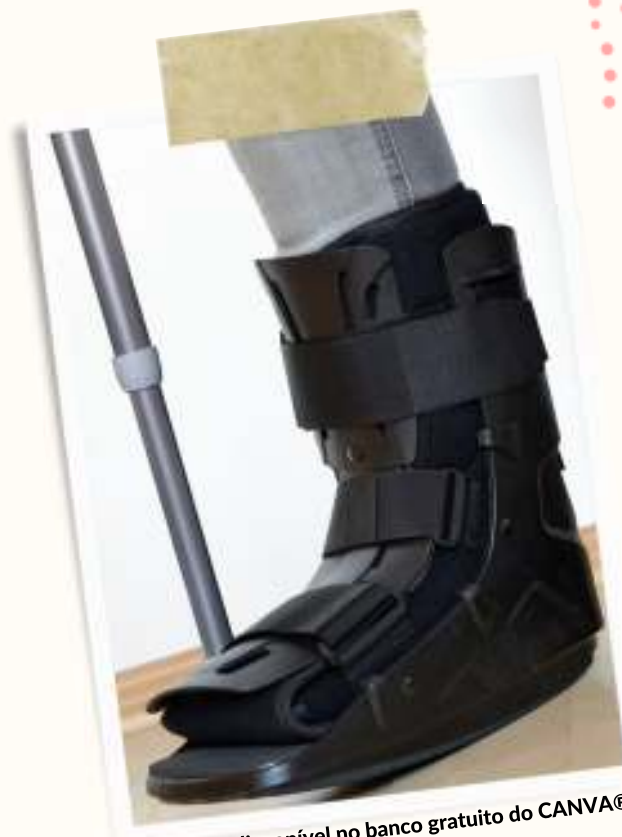

Imagem disponível no banco gratuito do CANVA®

## Tratamento Farmacológico:

As evidências sobre o tratamento farmacológico da NC são limitadas e pouco robustas (55, 56). As drogas indicadas regulam a atividade osteoclástica (48) e os bifosfonatos mostram benefícios quando utilizados juntamente com a imobilização (16, 48, 55, 56).



## Cuidados na Fase Crônica:

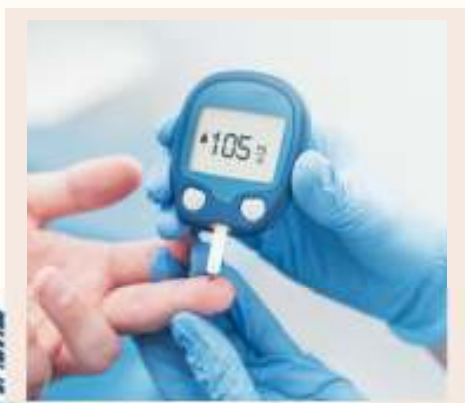Após a **resolução da fase aguda**, como, edema, temperatura do pé e a confirmação da consolidação óssea pela radiografia, o paciente deve receber as seguintes **recomendações na fase crônica** (25):

- 1 Uso do calçado terapêutico sob medida e palmilhas que acomodem as deformidades dos pés (63). O calçado deve ser utilizado primeiramente por curtos períodos com aumento gradual do tempo de uso; nos intervalos, o paciente poderá utilizar o dispositivo removível (25);




- 2 Educação do paciente para a avaliação diária dos pés, inclusive a temperatura (56, 63). Envolver o paciente no autocuidado, explicando o risco de amputação, é essencial para aderência ao tratamento (64).

- 3 Acompanhamento pela equipe multiprofissional (56).

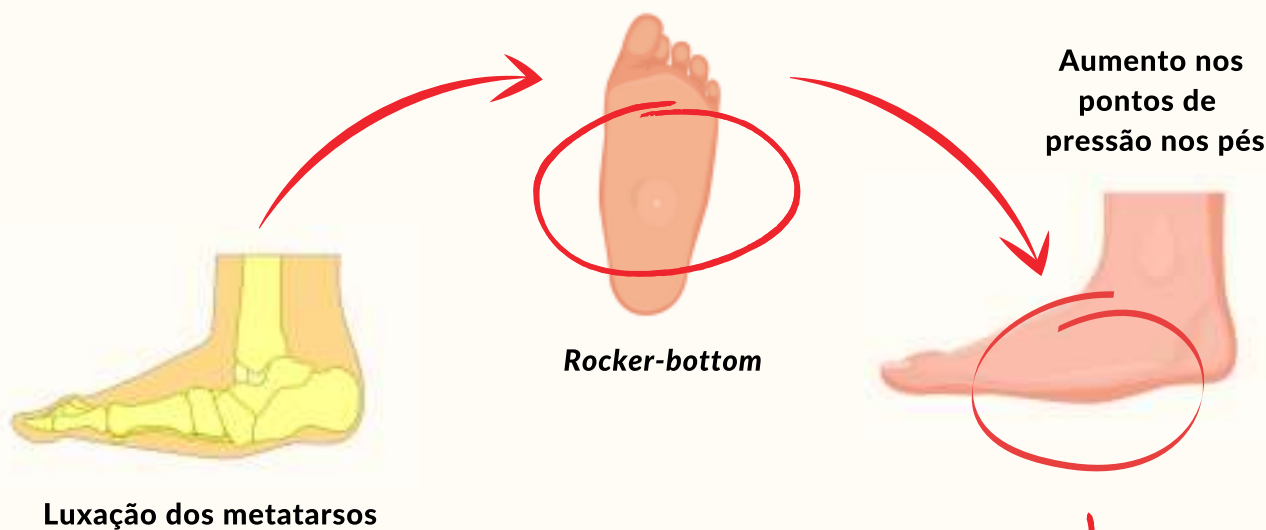


- 4 Controle dos níveis de glicemia (46).





As **características clínicas do pé na fase crônica** são percebidas por deformidades articulares e subluxação dos metatarsos, o formato *rocker-bottom*, que causam aumento nos pontos de pressão nos pés, formação de hiperqueratose e aumento do risco de ulcerações (16, 20, 34).



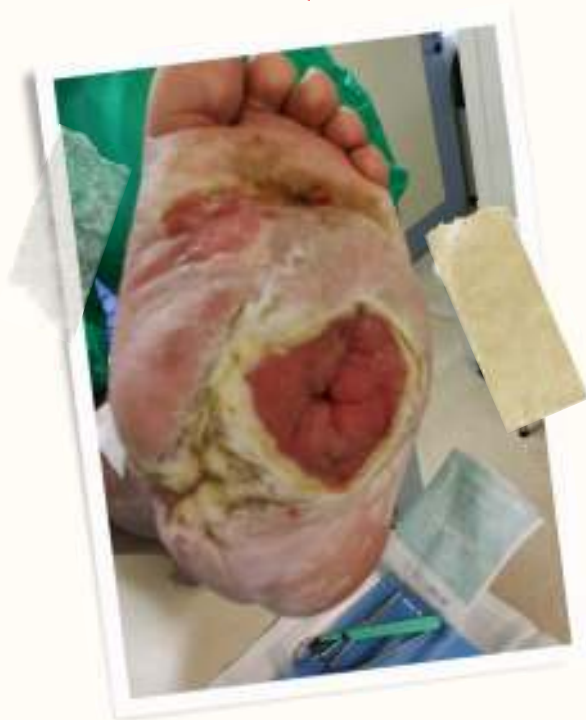Luxação dos metatarsos

Rocker-bottom

Aumento nos pontos de pressão nos pés

## Cirurgia reconstrutora:

Na fase crônica da doença, a cirurgia reconstrutora tem mostrado bons resultados (19), também, quando associada ao tratamento clínico adequado, devolvendo a funcionalidade ao membro a longo prazo (65). O objetivo de qualquer cirurgia é reduzir a deformidade para melhorar a estabilidade e alinhamento do pé, erradicar a osteomielite e prevenir complicações e amputações, entretanto é um procedimento de elevado risco devido às diversas comorbidades que o paciente pode ter (53, 55). O procedimento pode ser desde o menos complexo, para a remoção de uma proeminência óssea, ou complexo envolvendo toda a estrutura do pé e tornozelo, com o uso de fixadores externos e internos (55).



Úlcera devido alteração no pé decorrente à NC, secundária ao DM. Imagens publicadas com autorização.



# Considerações Finais

É fundamental reconhecer a NC como cenário modificável, a partir da atuação da equipe multiprofissional, do acompanhamento por um enfermeiro especializado e do engajamento do paciente e seu familiar no tratamento, em âmbito ambulatorial. Ações como essas, podem substituir tratamentos avançados e de alto custo, por programas ou protocolos de prevenção, com foco, principalmente, no cuidado integral.

Nesse contexto, o enfermeiro possui um papel importante na avaliação e nas orientações sobre os cuidados com os pés, baseados no controle dos fatores de risco para o desenvolvimento de ulcerações.

Mesmo com o passar das décadas, ainda há muitas questões a serem respondidas sobre a NC, principalmente em relação à prevenção. Pesquisas futuras poderiam beneficiar-se de um consenso internacional sobre uma nomenclatura precisa e universal da NC, assim como, definição, classificação, tratamento e indicações.

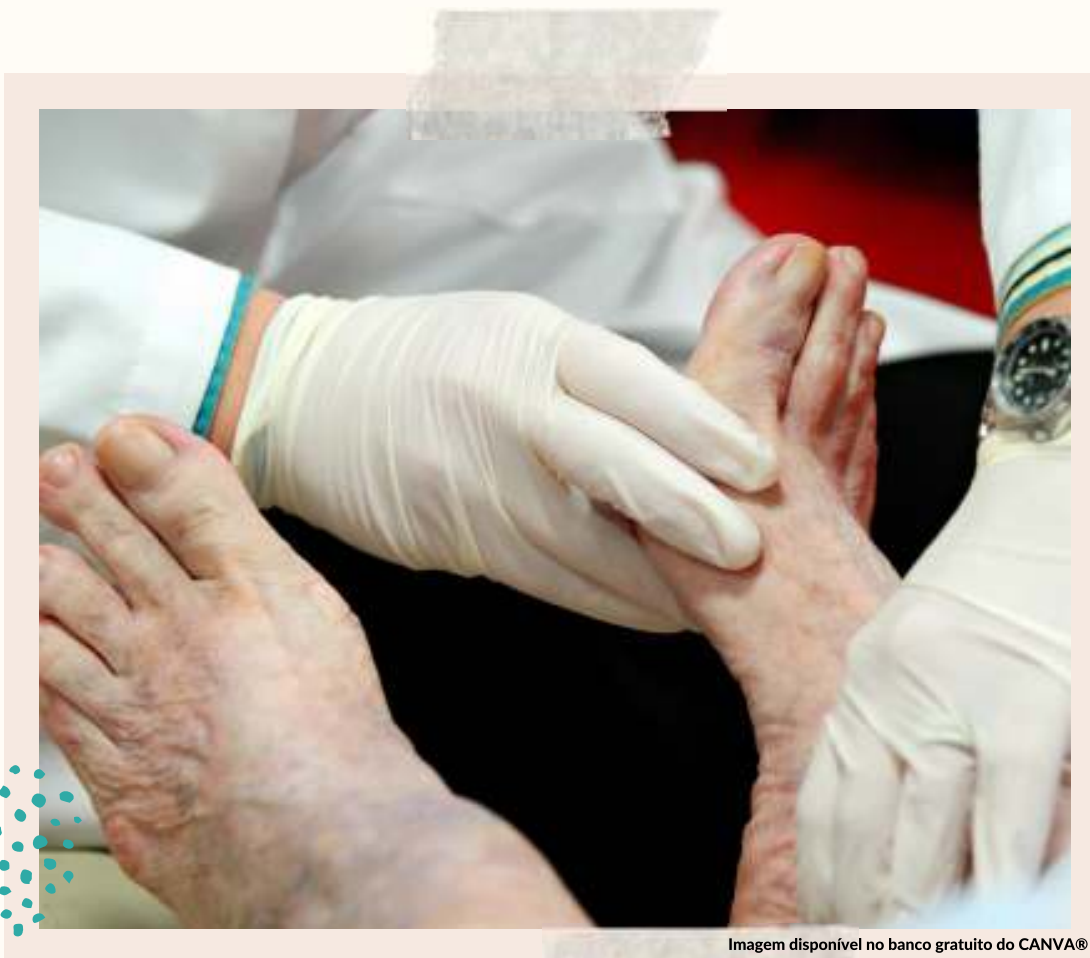

Imagem disponível no banco gratuito do CANVA®



# REFERÊNCIAS

1. Sociedade Brasileira de Diabetes. Diretrizes Diabetes [Internet]. 2017. Available from: <http://www.diabetes.org.br/profissionais/images/2017/diretrizes/diretrizes-sbd-2017-2018.pdf>
2. SBD. Diretrizes da Sociedade Brasileira de Diabetes 2019-2020. 2019. 491 p.
3. American Diabetes Association. Standards of Medical Care in Diabetes—2020. In: Standards of Medical Care in Diabetes - 2010. 2020.
4. International Diabetes Federation. IDF Global fact Sheet 9th edition [Internet]. 9th ed. 2019. 170 p. Available from: <file:///C:/Users/000000/Downloads/Atlas-8e-Global-factsheet.pdf>
5. Turns M. The diabetic foot: an overview for community nurses. Br J Community Nurs [Internet]. 2012;17(9):422-33. Available from: <http://www.magonlinelibrary.com/doi/abs/10.12968/bjcn.2012.17.9.422>
6. World Health Organization. Global Report on Diabetes. Isbn. 2016;978:88.
7. International Diabetes Federation. IDF DIABETES ATLAS. 2017. 1-150 p.
8. Working Group on the Diabetic Foot (IWGDF). IWGDF Guidelines on the prevention and management of diabetic foot disease. 2019. 194 p.
9. Boulton AJM. The diabetic foot. Med (United Kingdom) [Internet]. 2019;47(2):100-5. Available from: <https://doi.org/10.1016/j.mpmed.2018.11.001>
10. Armstrong DG, Boulton AJM, Bus SA. Diabetic Foot Ulcers and Their Recurrence. N Engl J Med [Internet]. 2017;376(24):2367-75. Available from: <http://www.nejm.org/doi/10.1056/NEJMra1615439>
11. Del Core MA, Ahn J, Lewis RB, Raspovic KM, Lalli TAJ, Wukich DK. The Evaluation and Treatment of Diabetic Foot Ulcers and Diabetic Foot Infections. Foot Ankle Orthop. 2018;3(3):247301141878886.
12. Chaudhary S, Bhansali A, Rastogi A. Mortality in Asian Indians with Charcot ' s neuroarthropathy : a nested cohort prospective study. Acta Diabetol. 2019;(0123456789):1-6.
13. Nilsen FA, Molund M, Hvaal KH. High Incidence of Recurrent Ulceration and Major Amputations Associated With Charcot Foot. J Foot Ankle Surg [Internet]. 2018;57(2):301-4. Available from: <https://doi.org/10.1053/j.jfas.2017.10.008>
14. Jain AKC, Viswanath S. Studying major amputations in a developing country using Amit Jain ' s typing and scoring system for diabetic foot complications - time for standardization of diabetic foot practice. Int Surg J. 2015;2(1):26-30.
15. Vieira Lima DP. Neuroartropatia De Charcot Do Pé Diabético. Rev Port Diabetes. 2016;11(2):51-61.
16. Rogers LC, Frykberg RG, Armstrong DG, Boulton AJM, Edmonds M, Ha Van G, et al. The Charcot foot in diabetes. Diabetes Care. 2011;34(9):2123-9.
17. Fatih Güven M, Karabiber A, Kaynak G, Ögüt T. Conservative and surgical treatment of the chronic Charcot foot and ankle. Diabet Foot Ankle. 2013;4:1-10.
18. Donegan R, Sumpio B, Blume PA. Charcot foot and ankle with osteomyelitis. Diabet Foot Ankle. 2013;4(6):1-11.
19. Jude E, Frykberg R. Pé de Charcot: abordagem clínica e cirúrgica. In: Neuropatias e pé diabético. 2014. p. 209-20.
20. Batista F. Artropatia de Charcot com Deformidade em Mediopé. Sao Paulo; 2016.21. Trieb K. The Charcot foot: Pathophysiology, diagnosis and classification. Bone Jt J. 2016;98-B(9):1155-9.
22. Markakis K, Bowling F, Boulton AJM. The diabetic foot in 2015: an overview. Diabetes Metab Res Rev. 2016;32(1).
23. Game FL, Catlow R, Jones GR, Edmonds ME, Jude EB, Rayman G, et al. Audit of acute charcot's disease in the uk: The cduk study. Diabetologia. 2012;55(1):32-5.
24. O'Loughlin A, Kellegher E, McCusker C, Canavan R. Diabetic charcot neuroarthropathy: prevalence, demographics and outcome in a regional referral centre. Ir J Med Sci. 2017;186(1):151-6.
25. Petrova NL; Edmonds ME. Acute Charcot neuro-osteoarthropathy. Diabetes Care [Internet]. 1st ed. 2016;22(1):1-5. Available from: <https://www.idf.org/about-diabetes/54-our-activities/222-idf-clinical-practice-recommendations-on-the-diabetic-foot.html>
26. Frykberg RG. Charcot Arthropathy in the Diabetic Foot. In: The Diabetic Foot. Totowa; 2006. p. 269-98.
27. Bandeira, M.A. Incidência e fatores de risco para amputações por Neuroartropatia de Charcot em pacientes diabéticos atendidos em serviços ambulatoriais especializados: uma coorte retrospectiva. 2020. Dissertação (Mestrado em Enfermagem) - Escola de Enfermagem, Universidade de São Paulo.
28. Jordan WR. Neuritic Manifestations In Diabetes Mellitus. Arch Intern Medicine. 1936;57(2):307-64.
29. Burson LK, Schank CH. Charcot Neuroarthropathy of the Foot and Ankle. Home Healthc Now. 2016;(March):135-9.
30. Frykberg RG, Belczyk R. Epidemiology of the Charcot Foot. Clin Podiatr Med Surg. 2008;25(1):17-28.
31. Nehring P, Lander F, Hufnagel M, Berner R. Risk factors of charcot neuroarthropathy development in patient with type 2 diabetes. Exp Clin Endocrinol Diabetes. 2010;75(2):233-45.
32. Ferreira RC, Silva APS Da, Costa MT, Frizzo GG, Santin RAL, Fucs PMDMB. Aspectos epidemiológicos das lesões no pé e tornozelo do paciente diabético. Acta Ortopédica Bras. 2010;18(3):135-41..

# REFERÊNCIAS

33. Bon A Van. Charcot Neuro-Osteoarthropathy. In: Global Perspective on Diabetic Foot Ulcerations [Internet]. 2011. p. 271–8. Available from: <https://www.intechopen.com/books/global-perspective-on-diabetic-foot-ulcerations/charcot-neuro-oste-arthropathy>
34. Varma AK. Charcot Neuroarthropathy of the Foot and Ankle: A Review. *J Foot Ankle Surg* [Internet]. 2013;52(6):740–9. Available from: <http://dx.doi.org/10.1053/j.jfas.2013.07.001>
35. Pinheiro A. Pé de charcot: Uma visão actual da Neuroartropatia de Charcot. *Rev Port Ortop e Traumatol*. 2014;22(1):24–3336. Younis B Bin, Shahid A, Arshad R, Khurshid S, Masood J. Charcot osteoarthropathy in type 2 diabetes persons presenting to specialist diabetes clinic at a tertiary care hospital. *BMC Endocr Disord* [Internet]. 2015;15(1):1–5. Available from: <http://dx.doi.org/10.1186/s12902-015-0023-4>
37. Chandiralingam P, N VB. The Charcot foot : Is it a commonly overlooked entity in diabetic population. *Int J Orthop Sci*. 2020;6(1):1267–9.
38. Salini D, Harish K, Minnie P, Sundaram KR, Arun B, Sandya CJ, et al. Prevalence of Charcot arthropathy in Type 2 diabetes patients aged over 50 years with severe peripheral neuropathy: A retrospective study in a Tertiary Care South Indian Hospital. Vol. 22, *Indian Journal of Endocrinology and Metabolism*. 2018. p. 107–11.
39. Fabrin J, Larsen K, Holstein PE. Long-term follow-up in diabetic charcot feet with spontaneous onset. *Diabetes Care* [Internet]. 2000;23(6):796–800. Available from: <http://ovidsp.ovid.com/ovidweb.cgi?T=JS&PAGE=reference&D=emed5&NEWS=N&AN=2000223895>
40. Leung HB, Ho YC, Wong WC. Charcot foot in a Hong Kong Chinese diabetic population. *Hong Kong Med J*. 2009;15(3):191–5.
41. LAVERY LA, ARMSTRONG DG, WUNDERLICH RP, TREDWELL J, ANDREW J.M. BOULTON. Diabetic Foot Syndrome. *Diabetes Care*. 2003;26(5).
42. Molines L, Darmon P, Raccach D. Charcot ' s foot : Newest findings on its pathophysiology , diagnosis and treatment. *Diabetes Metab* [Internet]. 2010;36(4):251–5. Available from: <http://dx.doi.org/10.1016/j.diabet.2010.04.002>
43. Roskopf AB, Loupatatzis C, Pfirrmann CWA, Böni T, Berli MC. The Charcot foot: a pictorial review. *Insights Imaging*. 2019;10(1):1–13.
44. Botek G, Figas S, Narra S. Charcot Neuroarthropathy Advances: Understanding Pathogenesis and Medical and Surgical Management. *Clin Podiatr Med Surg*. 2019;36(4):663–84.
45. Jeffcoate WJ, Game F, Cavanagh PR. The role of proinflammatory cytokines in the cause of neuropathic osteoarthropathy ( acute Charcot foot ) in diabetes. *Lancet*. 2005;366:2058–61.
46. Evans R, Mariam Botros. Charcot Foot : An overview. *Wound Care Canada*. 2019;17(1):42–8.
47. Marmolejo VS, Arnold JF, Ponticello M, Andersen CA. Charcot foot: Clinical clues, diagnostic strategies, and treatment principles. *Am Fam Physician*. 2018;97(9):594–9.
48. La Fontaine J, Lavery L, Jude E. Current concepts of Charcot foot in diabetic patients. *Foot* [Internet]. 2016;26:7–14. Available from: <http://dx.doi.org/10.1016/j.foot.2015.11.001>
49. Rogers LC, Frykberg RG. The Charcot foot. *Med Clin North Am* [Internet]. 2013;97(5):847–56. Available from: <http://dx.doi.org/10.1016/j.mcna.2013.04.003>
50. Boulton AJM. The diabetic foot. *Medicine (Baltimore)* [Internet]. 2019;47(2):100–5. Available from: <https://doi.org/10.1016/j.mpmed.2018.11.001>
51. Zantut-Wittmann DE, Fernandes TD, Nery M, Sakaki MH, Santos ALG, Moura-Neto A, et al. Charcot foot: Skin temperature as a good clinical parameter for predicting disease outcome. *Diabetes Res Clin Pract*. 2012;96(2):e11–4.
52. Frykberg RG, Zgonis T, Armstrong DG, Driver VR, Giurini JM, Kravitz SR, et al. Diabetic foot disorders. A clinical practice guideline (2006 revision). *J Foot Ankle Surg* [Internet]. 2006;45(5 Suppl):S1-66. Available from: <http://www.ncbi.nlm.nih.gov/pubmed/17280936>
53. Botek G, Figas S, Narra S. Charcot Neuroarthropathy Advances: Understanding Pathogenesis and Medical and Surgical Management. *Clin Podiatr Med Surg* [Internet]. 2019;36(4):663–84. Available from: <https://doi.org/10.1016/j.cpm.2019.07.002>
54. Botros M, Kuhnke J, Embil J, Kyle G, Morin C, Parsons L, et al. Foundations of Best Practice for Skin and Wound Management BEST PRACTICE RECOMMENDATIONS FOR THE Prevention and Management of Diabetic Foot Ulcers. *Wounds Canada*. Canada; 2019. 68 p.
55. Schmidt BM. Clinical insights into Charcot foot. *Best Pract Res Clin Rheumatol* [Internet]. 2020;2–13. Available from: <https://doi.org/10.1016/j.berh.2020.101563>
56. Ahluwalia R. Conservative Treatment of Charcot Neuroarthropathy. In: *Limb Salvage of the Diabetic Foot*. 2019. p. 161–71.
57. Ramanujam CL, Facaros Z. An overview of conservative treatment options for diabetic Charcot foot neuroarthropathy. *Diabet Foot Ankle*. 2011;2:1–5.
58. Petrova NL, Edmonds ME. Conservative and Pharmacologic Treatments for Diabetic Charcot Foot. *Clin Podiatr Med Surg* [Internet]. 2016; Available from: <http://dx.doi.org/10.1016/j.cpm.2016.07.003>
59. Malhotra S, Bello E, Kominsky S. Diabetic Foot Ulcerations: Biomechanics, Charcot Foot, and Total Contact Cast. *Semin Vasc Surg*. 2012;66–9.
60. Estelle E, Mathioudakis N. Update on management of diabetic foot ulcers Estelle. *Physiol Behav*. 2017;176(3):139–48.
61. Pedrosa H, Vilar L, Boulton AJM. Neuropatias E Pé Diabético. Vol. 1, *Ac Farmaceutica*. 2014. 328 p.
62. Souza L de. Charcot Arthropathy and Immobilization in a Weight-Bearing Total Contact Cast. *J Bone Jt Surg A*. 2008;90:754–9.
63. International Diabetes Federation. IDF Clinical Practice Recommendations on the Diabetic Foot- 2017 [Internet]. Belgium; 2017. 70 p. Available from: <https://www.idf.org/about-diabetes/54-our-activities/222-idf-clinical-practice-recommendations-on-the-diabetic-foot.html>
64. Foley AM. Acute Charcot foot and diabetes: A primer for the vascular nurse. *J Vasc Nurs* [Internet]. 2016;34(1):27–30. Available from: <http://dx.doi.org/10.1016/j.jvn.2015.12.002>
65. Godoy-santos AL, Rosemberg LA, Cesar-netto C De, Armstrong DG, Israelita H, Einstein A, et al. The use of bioactive glass S53P4 in the treatment of an infected Charcot foot: a case report. *J Wound Care*. 2019;28(1):S14-S 17.



@gpet\_eeusp



eventosgpet@gmail.com

**GPET- Grupo de Pesquisa em Estomaterapia: estomas, feridas agudas e crônicas e incontinências urinária e anal da Escola de Enfermagem da USP**

Avenida Dr. Enéas Carvalho de Aguiar, 419 – 02, Cerqueira César

Cep: 05403-000 - São Paulo, SP. Brasil

Telefone: (11) 3061-8878

**PROESA**  
PROGRAMA DE  
PÓS-GRADUAÇÃO  
EM ENFERMAGEM  
NA SAÚDE DO ADULTO

